

# REVISTA CIENTÍFICA ESPAÑOLA DE MEDICINA INTERNA DE PEQUEÑOS ANIMALES

## FOCO EN ONCOLOGÍA

Volumen 1 (Nº 5) - Septiembre - Octubre 2017

**ARTÍCULO:** Actualización del uso de Inhibidores Tirosín Quinasa en oncología veterinaria. **Juan Francisco Borrego.** **CASOS CLÍNICOS:** Presencia de pólipo y sarcoma nasal de forma concomitante en un American Staffordshire Terrier, **Luis Feo, Lluís Benitez, Mario Gonzalez.** | Gato con adelgazamiento progresivo y apatía: reto diagnóstico, **Mª Luisa Palmero, Vanessa Carballes, Flor Dessal, Belén Montoya, Carlos Monje.** | Linfoma nasal en un gato, **Iván Martínez.** | Linfoma canino indolente, **L. Martinez Sogues, E. Torrent, A. Hernández, P. Clemente, J. Pastor.** **APUNTES PRÁCTICOS:** Cómo reconocer un mastocitoma de alto grado con la citología, **Pachi Clemente.** | Cómo realizar la aspiración de médula ósea y biopsia en el perro, **Mónica Clemente.** | Cómo diferenciar metástasis pulmonares de otras opacidades de tejido blando en pulmón, **Patricia Laborda.** | Cómo planificar un margen quirúrgico, **Judith Bertrán.** **IMÁGENES DIAGNÓSTICAS (AUTOEVALUACIÓN):** RM en perra mestiza con convulsión tónico-clónica, secuencia de RM, diagnóstico diferencial de una masa por RM, causas de realce post-contraste en RM, **Paula Martín.** | Punción con aspiración de parénquima hepático en paciente canina de 9 años, punción de masa hepática en perro mestizo, punción de parénquima hepático, PAAF de masas hepáticas en gato de 12 años, **Pablo Cigüenza.** | Ecografías abdominales en coneja Belier, Ecografías de abdomen medio-caudal de coneja, **Alicia Gorraiz.**

# CASOS CLÍNICOS

## Gato con adelgazamiento progresivo y apatía: reto diagnóstico

M<sup>a</sup> Luisa Palmero<sup>+</sup>, Vanessa Carballes<sup>\*</sup>, Flor Dessal<sup>\*\*</sup>, Belén Montoya<sup>\*\*\*</sup>, Carlos Monje<sup>\*\*\*\*</sup>  
+ DVM, SpecEaMIS, General Practitioner Certificate in Feline Practice ESVPS, Acreditada Medicina Felina AVEPA

<sup>\*</sup> Servicio medicina interna (Gattos Centro Clínico Felino), marisapalmero@gattos.net

<sup>\*\*</sup> Servicio cirugía (Gattos Centro Clínico Felino)

<sup>\*\*\*</sup> Servicio oncología (Gattos Centro Clínico Felino)

<sup>\*\*\*\*</sup> Servicio medicina interna (Gattos Centro Clínico Felino)



### Resumen

Se describe el caso clínico de un gato común europeo con un cuadro de adelgazamiento progresivo junto con signos digestivos esporádicos. La ecografía intestinal mostraba un grosor intestinal dentro de límites normales, si bien la capa muscular estaba engrosada de forma difusa en todos los tramos con respecto a la submucosa, lo que era compatible con la presencia de IBD (*Inflammatory bowel disease*) o Linfoma de bajo grado (LBG). Mediante endoscopia digestiva y bajo visualización directa de duodeno, yeyuno e íleon, se tomaron

múltiples biopsias de cada tramo para anatomopatología y posterior inmunohistoquímica. El diagnóstico final fue IBD en duodeno y LBG grado en yeyuno e íleon.

La realización de duodenoscopia como único abordaje, puede conducir a un diagnóstico erróneo considerando que el linfoma de bajo grado se localiza frecuentemente en el íleon. Un grosor intestinal normal y la ausencia de linfadenopatías no descartan la presencia de linfoma de bajo grado en el gato.

### Historia clínica

Se presenta en consulta un gato común europeo de 11 años, de interior, correctamente vacunado y desparasitado con un historial previo de 5 meses de duración de adelgazamiento progresivo, debido a menor apetito, junto con fases de anorexia y vómitos.

Presentaba una condición corporal de 2/5 con una pérdida de peso progresiva durante los últimos 5 meses de un 20%, junto con pérdida moderada de masa muscular, con una puntuación de 2/4 según la escala WSAVA, debido a malnutrición crónica. El resto de la exploración se encontraba dentro de parámetros normales.

### Diagnóstico diferencial

El diagnóstico diferencial de un gato con adelgazamiento progresivo y pobre apetito incluye múltiples patologías (Imagen 1). Este diagnóstico diferencial se cruzó con el diagnóstico diferencial de vómito agudo (Imagen 2).

## Diagnóstico diferencial de gato con adelgazamiento progresivo y pobre apetito

Metabólico: Shunt, Sepsis, Enfermedad renal crónica, hipertiroidismo, colangiohepatitis, caquexia cardiaca, Diabetes  
Neoplasia  
Infeccioso: FIV, FeLV, PIF, Rinitis crónica, Toxoplasmosis, Micosis sistémica,  
Inflamatorio: Enfermedad oral, IBD, Nefropatía perdedora proteínas, Pancreatitis

Figura 1. Diagnóstico diferencial de gato con adelgazamiento progresivo y pobre apetito<sup>13</sup>

## Diagnóstico Diferencial Vómito Agudo en gatos (Rand, J 2006)

**Degenerativo:** disautonomía

**Mecánico:** Cuerpo extraño, Intususcepción, Alteración de la motilidad Hipertrofia del antro pilórico

**Metabólico:** Hepatopatía, Diabetes, Enfermedad renal aguda, Hipercalcemia

**Neoplásico:** Linfoma, Neoplasia digestiva

**Nutricional:** Reacción adversa al alimento

**Inflamatorio:** Pancreatitis aguda, Gastritis, úlcera gástrica, Sepsis, Peritonitis

Encefalitis, Enf. vestibular

**Infeccioso/parasitario:** Panleucopenia, Toxoplasmosis, Salmonella, ascáridos

**Tóxicos:** ingesta de plantas, antibioterapia/fármacos, etilen glicol, piretrinas, ag.anestésicos, quimioterapia, AINES

Figura 1. Diagnóstico diferencial de gato con adelgazamiento progresivo y pobre apetito<sup>13</sup>

## Plan diagnóstico y diagnóstico definitivo

Considerando que es un gato de interior, adecuadamente desparasitado y con edad superior a 10 años, las patologías más probables son pancreatitis, IBD y LBG. El hipertiroidismo también fue considerado como diagnóstico diferencial, si bien resultaba menos probable ya que sólo un pequeño porcentaje de los gatos hipertiroides se muestran apáticos e inapetentes.

La hematología, bioquímica, fPLI (feline Pancreatic Lipase Immunoreactivity) y cobalamina se hallaron dentro del rango de referencia normal y los valores de T4 total en rango normal bajo, descartando por tanto hipertiroidismo.

La ecografía intestinal (Mindray M9, sonda lineal) mostraba un grosor intestinal normal en todos los tramos, si bien el cociente muscular/submucosa en duodeno (0,07 cm/0,03 cm) (Imágenes 3 y 4) y yeyuno (0,06 cm/0,03 cm) era mayor a 1, siendo compatible con la presencia de IBD o LBG. En el íleon, el grosor de la muscular (0,12 cm) era mayor a la submucosa (0,03 cm) (Imagen 5) lo que igualmente era compatible con IBD o LBG. Además se observó la presencia de linfadenomegalia yeyunal y cólica. Para alcanzar el diagnóstico, se decidió tomar biopsias endoscópicas bajo visión directa de duodeno, yeyuno e íleon mediante videogastroscoپیo felino (Karl Storz ®). Se tomaron entre 6-10 biopsias de cada zona en función de la dificultad del procedimiento (Imágenes 6, 7, 8 y 9).

El diagnóstico anatomopatológico fue compatible con LBG afectando a yeyuno e íleon, e IBD severo en duodeno, confirmándose posteriormente con Inmunohistoquímica.

## Tratamiento

Se inició un protocolo quimioterápico con prednisolona oral a una dosis inicial de 2 miligramos por kg cada 24 horas durante la primera semana y 1 miligramo por kilo cada 24 horas las siguientes, junto con clorambucilo oral a una dosis de 20 miligramos por metro cuadrado (m<sup>2</sup>) cada 2 semanas.

## Pronóstico

La evolución tras iniciar el tratamiento fue muy buena, no presentando efectos secundarios tras la administración de la quimioterapia.

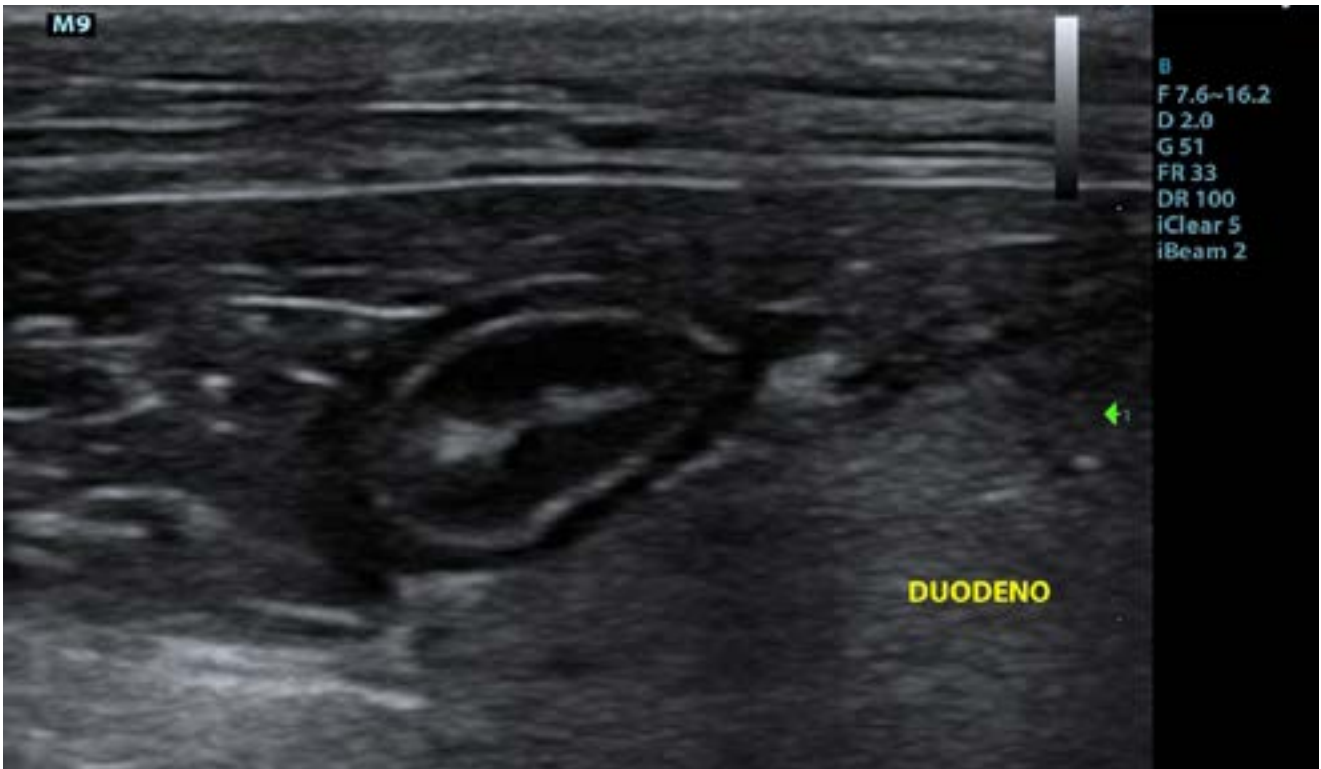


Imagen 3: Estratificación en capas del intestino delgado.

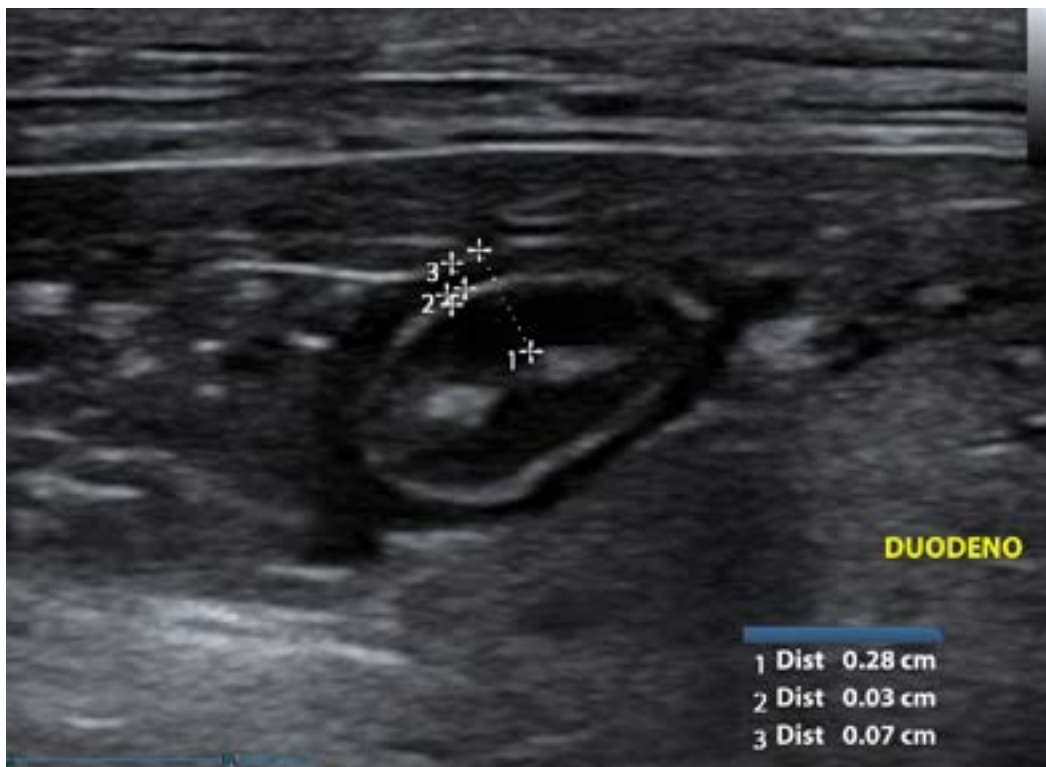


Imagen 4: Método de medida de capas de Duodeno: grosor (medida 1), capa submucosa (medida 2), capa muscular (medida 3)

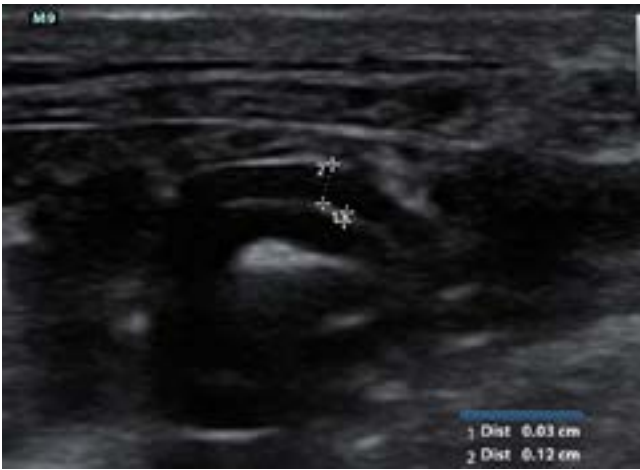

Imagen 5: Ileon con engrosamiento marcado de capa muscular (medida 2) con respecto a submucosa (medida 1)




Imagen 6: Detalle de la papila duodenal, localizada en duodeno proximal, durante endoscopia digestiva

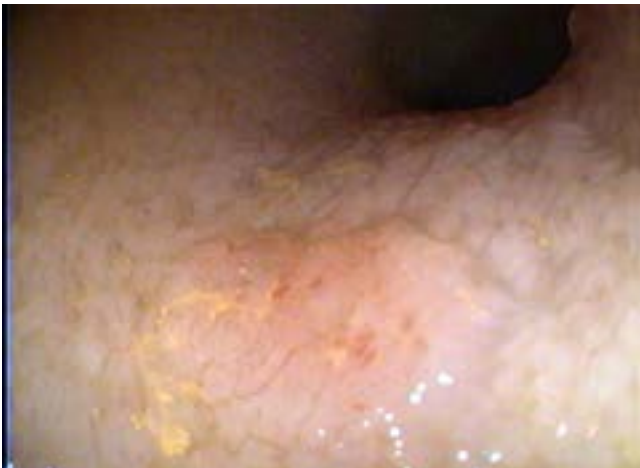

Imagen 7: Presencia de vellosidades intestinales yeyunales edematosas e hiperplásicas.

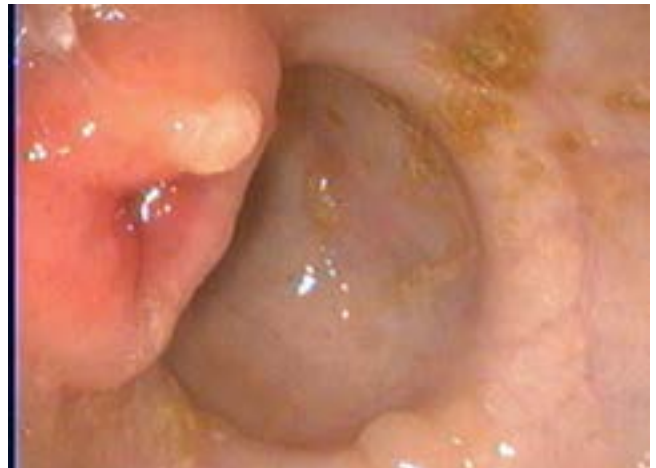

Imagen 8: Visualización endoscópica de ciego y de válvula ileocecal (izquierda de la imagen) previa a su abordaje endoscópico.

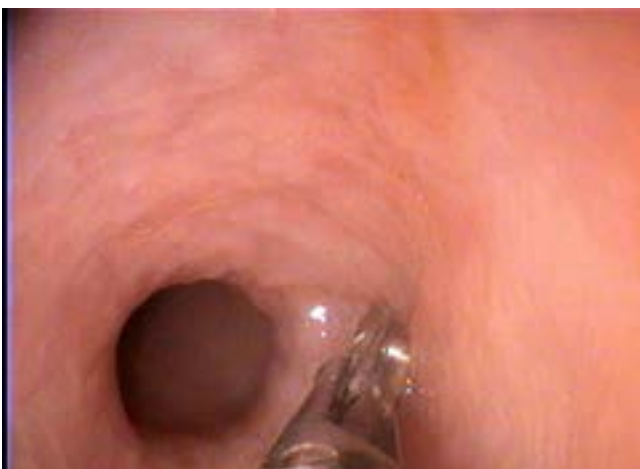


Imagen 9: Toma de biopsia en íleon.

## Seguimiento

A los 3 meses se observó remisión completa al haber recuperado un 20% de su peso, alcanzando una condición corporal normal de 3/5, además de haber recuperado masa muscular, con un índice de 3/4 (previo 2/4). La hematología y bioquímica no mostraban alteraciones y la ecografía abdominal mostraba ausencia de linfadenopatía, normalización del ratio muscular/submucosa en duodeno y yeyuno, y reducción de la capa muscular del íleon con respecto a submucosa, 0,06 cm/0,04 cm (previamente 0,12/0,03).

La pauta de tratamiento se modificó, reduciendo la dosis de prednisolona a 1 mg/kg cada 48 horas, manteniendo la pauta de clorambucilo cada 2 semanas.

## Discusión

El linfoma de bajo grado digestivo (LBG), es en la actualidad el linfoma más frecuentemente diagnosticado en medicina felina<sup>1</sup>. Es un tumor de células T, con origen en la base de las vellosidades intestinales y que afecta generalmente a gatos mayores, siendo los signos clínicos más frecuentes vómitos, pérdida de peso y anorexia. Las alteraciones analíticas más frecuentes son la presencia de anemia crónica no regenerativa y neutrofilia y pueden aparecer alteraciones bioquímicas como la elevación de enzimas hepáticas (ALT, FA y Bilirrubina), siendo el único signo presente en un 5,4% de los gatos<sup>2</sup>. La hipocobalaminemia puede estar presente en un 78% de los gatos con linfoma de bajo grado<sup>3</sup>, de ahí la importancia de su determinación.

Tanto el IBD como en el LBG producen alteraciones ecográficas similares, si bien los gatos con engrosamiento de la capa muscular y la presencia de linfadenomegalias tienen más probabilidad de tener linfoma de bajo grado que IBD<sup>4</sup>. Sin embargo el hecho de encontrar un grosor intestinal normal sin linfadenomegalias no descarta la presencia de LBG o IBD, por lo que en estos casos puede ser útil el empleo del ratio de muscular sobre submucosa, estando asociado un ratio >1 en duodeno y en yeyuno a la presencia de LBG e IBD<sup>5</sup>.

No habiendo pruebas específicas para el diagnóstico de IBD o LBG, la toma de biopsias es esencial. Además, ambas patologías pueden coexistir en un mismo paciente proponiéndose el IBD como un factor de riesgo en el desarrollo del linfoma alimentario<sup>6</sup>, de ahí la importancia de biopsiar todos los tramos intestinales.

La toma de biopsias puede ser realizada mediante laparotomía, laparoscopia asistida o mediante endoscopia, siendo los métodos de mínima invasión preferidos por la mejor recuperación del paciente. Se ha cuestionado la capacidad diagnóstica del LBG mediante biopsia endoscópica al no poder observarse infiltración de capas profundas debido al tamaño de la muestra obtenida<sup>7</sup>, sin embargo la utilidad de la biopsia endoscópica se apoya en un estudio reciente<sup>8</sup> en el que ningún gato con IBD o LBG tuvo infiltrado linfocítico en la capa muscular propia. La recomendación actual, si se realiza endoscopia, es biopsiar tanto duodeno como íleon, dada la capacidad del linfoma de invadir zonas distales intestinales<sup>9</sup>.

Independientemente del método de biopsia, la dificultad para los patólogos estriba en la diferenciación entre IBD y LBG. Mediante inmunofenotipado se comprobó que algunos gatos diagnosticados previamente con LBG mediante biopsia quirúrgica de grosor completo, tenían realmente IBD y gatos diagnosticados con IBD severo tenían realmente LBG<sup>9,10</sup>. Por ello, tanto en biopsias endoscópicas como en las de grosor completo quirúrgicas, técnicas como el inmunofenotipado o inmunohistoquímica con marcadores CD3e, CD79, CD20, Ki67) y PCR para determinar la clonalidad de linfocitos T y B, resultan de gran ayuda.

Existen varios protocolos quimioterápicos para el tratamiento del LBG. El protocolo que presenta mayor porcentaje de remisión y tiempo libre de enfermedad consiste en prednisolona (2 mg/kg oral cada 24 horas durante una semana y 1 mg/kg oral cada 24 horas a 1 mg/kg cada 48 horas las restantes) y clorambucilo (20 mg/m<sup>2</sup>, oral cada 2 semanas) obteniendo un 96% de remisión clínica con una duración de 25,8 meses<sup>11</sup>. Los efectos secundarios digestivos son leves y esporádicamente puede aparecer mielosupresión con neutropenia que se resuelve al retrasar el tratamiento<sup>11,12</sup>.

En un reciente estudio<sup>2</sup>, el cese de la quimioterapia al año, habiendo conseguido remisión completa (ausencia de signos clínicos, normalización de imagen y desaparición de linfadenomegalias) y la reintroducción de prednisolona y clorambucilo de nuevo, como quimioterapia de rescate, resultó tan eficaz como la administración continua del tratamiento. La supervivencia de los gatos tratados con este protocolo fueron iguales o superiores a los estudios previos, con una medida de supervivencia de 1317 días.

En conclusión, el diagnóstico del LBG implica la toma de biopsias de duodeno, yeyuno e íleon y la ayuda de técnicas de inmunohistoquímica y clonalidad. Afortunadamente el tratamiento quimioterápico consigue tasas de remisión y sobrevividas muy altas con apenas efectos secundarios.

---

## Equipos y procedimientos:

Hematología, bioquímica, fPLI (feline Pancreatic Lipase Immunoreactivity) y cobalamina, T4 total, ecografía intestinal

(Mindray M9, sonda lineal), biopsias endoscópicas mediante videogastroscopio felino (Karl Storz ®), Inmunohistoquímica

---

## Frases destacadas:

El linfoma de bajo grado digestivo (LBG), es en la actualidad el linfoma más frecuentemente diagnosticado en medicina felina<sup>1</sup>

La hipocobalaminemia puede estar presente en un 78% de los gatos con linfoma de bajo grado<sup>x</sup>, de ahí la importancia de su determinación.

No habiendo pruebas específicas para el diagnóstico de IBD o LBG, la toma de biopsias es esencial. Además, ambas patologías pueden coexistir en un mismo paciente proponiéndose el IBD como un factor de riesgo en el desarrollo del linfoma alimentario<sup>9</sup>, de ahí la importancia de biopsiar todos los tramos intestinales.

---

Por ello, tanto en biopsias endoscópicas como en las de grosor completo quirúrgicas, técnicas como el inmunofenotipado o inmunohistoquímica con marcadores CD3e, CD79, CD20, Ki67) y PCR para determinar la clonalidad de linfocitos T y B, resultan de gran ayuda.

En conclusión, el diagnóstico del LBG implica la toma de biopsias de duodeno, yeyuno e íleon y la ayuda de técnicas de inmunohistoquímica y clonalidad. Afortunadamente el tratamiento quimioterápico consigue tasas de remisión y sobrevidas muy altas con apenas efectos secundarios.

## Bibliografía

1.- Moore P.F Rodríguez-Bertos A. Kass P.H. Feline gastrointestinal lymphoma mucosal architecture, immunophenotype and molecular clonality. *Vet Pathol.* 2012 Jul; 49(4): 658-68

2.- Pope, K, Tun A, McNeill C, Brown, D, Krick E. Outcome and toxicity assessment of feline small cell lymphoma: 56 cases (2000-2010). *Veterinary Medicine and Science.* 2015 51-56.

3.- Kiselow MA, Rassnick KM, McDonough SP, *et al.* Outcome of cats with low-grade lymphocytic lymphoma: 41 cases (1995–2005). *J Am Vet Med Assoc.* 2008; 232:405-410.

4.- Zwingenberger AL, Marks SL, Baker TW and Moore PF. Ultrasonographic evaluation of the muscularis propria in cats with diffuse small intestinal lymphoma or inflammatory bowel disease. *J Vet Intern Med* 2010; 24: 289–292.

5.- Daniaux, L. A., Laurenson, M. P., Marks, S. L., *et al.* Ultrasonographic thickening of the muscularis propria in feline small intestinal small cell T-cell lymphoma and inflammatory bowel disease. *J Feline Med & Surg.* 2014; 16: 89-98.

6.- Kleinschmidt S1, Harder J, Nolte I, et al. Chronic inflammatory and non-inflammatory diseases of the gastrointestinal tract in cats: diagnostic advantages of full-thickness intestinal and extraintestinal biopsies. *J Feline Med Surg.* 2010 Feb;12(2):97-103.

7.- Evans S, Bonczynski J, Broussard J, et al. Comparison of

endoscopic and full-thickness biopsy specimens for diagnosis of inflammatory bowel disease and alimentary tract lymphoma in cats. *J Am Vet Med Assoc.* 2006;229:1447–1450

8.- Washabau RJ, Day MJ, Willard MD, Hall EJ, Jergens AE, et al. Endoscopic, biopsy, and histopathologic guidelines for the evaluation of gastrointestinal inflammation in companion animals. *J Vet Intern Med.* 2010; 24: 10–26

9.- Waly NE, Gruffydd-Jones TJ, Stokes CR and Day MJ. Immunohistochemical diagnosis of alimentary lymphomas and severe intestinal inflammation in cats. *J Comp Pathol.* 2005; 133: 253–260.

10.- Kiupel M, Smedley RC, Pfent C, et al. Diagnostic algorithm to differentiate lymphoma from inflammation in feline small intestinal biopsy samples. *Vet Pathol.* 2011 Jan;48(1):212-22.

11.- Stein T.J Pellin M, Steingberg H. Chun R. *Treatment of feline gastrointestinal small-cell lymphoma with chlorambucil and glucocorticoids.* *J of the Am Anim Hosp Assoc.* 2010 Jan; 48(1):212-22.

12.- Lingard A.E, Brscoe K, Beatty J.A, et al. Low-grade alimentary lymphoma: clinicopathological findings and response to treatment in 17 cases. *J Feline Med Surg.* 2009 Aug;11(8):692-700

13. Rand, J. *Problem-based Feline Medicine*, Elsevier Saunders 2006