

REVISTA CIENTÍFICA ESPAÑOLA DE MEDICINA INTERNA DE PEQUEÑOS ANIMALES

MONOGRAGÍA EN MEDICINA FELINA Y EXÓTICOS

Volumen 1 (Nº 7) - Enero - Febrero 2018

ARTÍCULO: Biopsia endoscópica de duodeno, yeyuno e íleon en 46 gatos para el diagnóstico de IBD y Linfoma de bajo grado. Estudio prospectivo, **M^a Luisa Palmero, Vanessa Carballes, Flor Dessal, Belén Montoya, Carlos Monje.** **CASOS CLÍNICOS:** Colecistitis y colelitiasis en un Hurón Doméstico (*Mustela putorius furo*), **Jacobo Giner.** | Intoxicación por metales pesados en una Cotorra Argentina (*Myiopsitta monachus*), **Alicia Gómez.** | Manejo de ureterolitos con Bypass ureteral subcutáneo. A propósito de 5 casos, **Juanjo Vega, Valentina Aybar.** | Litiasis ureteral en una Cobaya (*Cavia porcellus*), **Alfonso Moya.** **APUNTES PRÁCTICOS:** Directrices para el cálculo del tamaño cardiaco radiográfico en Hurones Domésticos (*Mustela putorius furo*), **Joan Micó.** | Claves para la correcta alimentación de Dragones Barbudos (*Pogona vitticeps*), **Beatriz Álvarez.** | Síndrome de Realimentación en gatos. Como reconocerlo y prevenirlo, **Belén Montoya.** | 5 pasos para la colocación de sonda de esofagostomía en gatos, **Juanjo Vega, Valentina Aybar.** **ÁRBOLES DE DECISIÓN:** Árbol de decisión para el diagnóstico y tratamiento ante una tortuga terrestre con secreción nasal, **Albert Martínez-Silvestre.** | Árbol de decisión para el diagnóstico del desequilibrio ácido-base en gatos, **Juanjo Vega, Valentina Aybar.** **IMÁGENES DIAGNÓSTICAS (AUTOEVALUACIÓN):** Citologías de buche en Paloma Doméstica (*Columba livia*), Guacamayo Azul y Amarillo (*Ara ararauna*), Papillero de Ninfa (*Nymphicus hollandicus*), **Sergio Barbero.** | R-X en gato Común Europeo con disnea aguda, R-X de gato con fallo renal agudo, R-X en gato con estreñimiento severo, **M^a Luisa Palmero.** | Lesión bucal en gato, R-X abdominal en gato Exótico con acúmulo de gas intestinal, Alteración corneal en gato, R-X de tórax de gato Sphinx **Juanjo Vega, Valentina Aybar.**

ARTÍCULO

Biopsia endoscópica de duodeno, yeyuno e íleon en 46 gatos para el diagnóstico de IBD y Linfoma de bajo grado. Estudio prospectivo.

M^a Luisa Palmero⁺, Vanessa Carballes^{*}, Flor Dessal^{**}, Belén Montoya^{***}, Carlos Monje^{****}
⁺ LV, SpecEaMIS, General Practitioner Certificate in Feline Practice ESVPS, Acreditada Medicina Felina AVEPA Gattos, Centro Clínico Felino, Paseo Reina Cristina, 18, 28014 Madrid
^{*} Servicio medicina interna (Gattos Centro Clínico Felino), marisapalmero@gattos.net
^{**} Servicio cirugía (Gattos Centro Clínico Felino)
^{***} Servicio oncología (Gattos Centro Clínico Felino)
^{****} Servicio medicina interna (Gattos Centro Clínico Felino)



Resumen:

Antecedentes: la biopsia endoscópica de duodeno es una práctica frecuente para el diagnóstico de enfermedad inflamatoria intestinal (IBD) y linfoma de bajo grado digestivo (LBG). La biopsia endoscópica de yeyuno e íleon no se realiza frecuentemente por dificultades técnicas o la dificultad para preparar el colon.

Objetivo: evaluación de la correlación de biopsias endoscópicas de duodeno, yeyuno e íleon.

Material y métodos: estudio prospectivo. Se realiza biopsia endoscópica a 46 gatos junto con pruebas de inmunohistoquímica y/o clonalidad en todas aquellas muestras en las que fuera requerida una diferenciación entre IBD severo y LBG.

Resultados: un 54% de los gatos tuvo un diagnóstico de IBD y un 46% de LBG. De los gatos con LBG, un 38% no lo tenían en el duodeno. Un 9,5% tenían LBG sólo en yeyuno y un 19% LBG sólo en íleon. El 100% de los gatos con LBG focal, tenían IBD de moderado a severo en el resto de segmentos intestinales. Cuando estaba indicada la realización de inmunohistoquímica o pruebas de clonalidad, el diagnóstico cambió en un 14% de los casos.

Conclusión: hay pobre correlación entre las muestras de duodeno, yeyuno e íleon, siendo necesaria la biopsia endoscópica de todos los tramos, junto con pruebas de inmunohistoquímica y clonalidad, para obtener un diagnóstico preciso de LBG.

Palabras clave: Linfoma de bajo grado, IBD, endoscopia, ileoscopia, duodenoscopia, yeyunosocopia.

Los procesos inflamatorios crónicos del intestino delgado son muy frecuentes en gatos de mediana edad y gatos senior. Las causas pueden ser primarias o secundarias (Tabla 1), siendo las más frecuentes la enfermedad inflamatoria intestinal crónica (IBD por sus siglas en inglés), el linfoma de bajo grado alimentario (LBG), el hipertiroidismo y la reacción adversa al alimento.

Hipertiroidismo
Insuficiencia pancreática exocrina
Hipoadrenocorticismo
Linfoma alimentario
Adenocarcinoma
Mastocitoma
Reacción adversa al alimento
IBD
Síndrome hipereosinofílico
Enfermedad hepática
FelV
FIV
<i>Clostridium, Campylobacter</i>
Giardias, Tritrichomonas
Coccidios

Tabla 1: diagnóstico diferencial de vómito y diarrea crónica en gatos.

El IBD comprende un grupo de enfermedades idiopáticas crónicas gastrointestinales que ocasionan inflamación de la mucosa, siendo la patología más frecuentemente diagnosticada en gatos que presentan un cuadro crónico de vómitos y diarrea. Su diagnóstico requiere exclusión de otras patologías en pacientes con signos clínicos crónicos compatibles junto con evidencia histopatológica de inflamación de la mucosa.

El linfoma alimentario es el linfoma más frecuente en el gato tras la disminución de la prevalencia del virus de la leucemia felina, siendo previamente el linfoma mediastínico el más frecuente (1). Se caracteriza por la infiltración intestinal de linfocitos, con o sin afectación de linfonodos mesentéricos y se clasifican, según el NCIWF (National Cancer Institute Working Formulation) en:

- Linfoma de alto grado de malignidad o linfoma linfoblástico de células grandes, que afecta a gatos de cualquier edad, siendo el más agresivo y potencialmente con capacidad metastásica.
- Linfoma de grado intermedio.
- Linfoma de bajo grado de malignidad (LBG) o linfoma linfocítico de células pequeñas que es un tumor de células T, con origen en la base de las vellosidades intestinales y que afecta generalmente a gatos mayores.

Los gatos con LBG tienen un pronóstico más favorable cuando son tratados con prednisolona oral y ciclos de clorambucil oral, con una media de supervivencia de más de 29 meses, comparados con los gatos con linfoma de alto grado, que requieren protocolos de quimioterapia de tres agentes, uno de ellos intravenoso (3).

Actualmente el LBG representa el 10 - 13% de todos los linfomas felinos(3) habiéndose propuesto el IBD como un factor de riesgo en su desarrollo(4). En humana, en individuos predispuestos genéticamente, el linfoma de bajo grado de células T puede formarse mediante transformación clonal de células intestinales tras una estimulación crónica antigénica. Esta es la complicación más frecuente en celíacos. En gatos, varias evidencias apoyan que un proceso inflamatorio crónico es un factor de riesgo para el desarrollo de linfoma de células T. Según un estudio, un 41% de los gatos con linfoma de células T tenían además IBD en otros tramos del intestino delgado (5). Por último, un nuevo estudio realizado con biopsias de grosor completo, demostró que gatos diagnosticados con linfoma tenían al mismo tiempo IBD, de leve a severo, en muestras obtenidas de otros segmentos intestinales (6).

Los signos clínicos del LBG son iguales a los presentes en enfermedad gastrointestinal primaria o secundaria, como son pérdida de peso, vómito y/o diarrea crónica. Por tanto, el diagnóstico requiere exclusión de otras patologías que originen signos crónicos digestivos. Las pruebas médicas necesarias para alcanzar el diagnóstico se reflejan en la Tabla 2.

Tanto el IBD como en el LBG producen alteraciones ecográficas similares, al caracterizarse ambos por engrosamiento difuso de la pared intestinal, sin provocar efecto de masa, al preservar la estratificación normal en capas, con una distribución difusa o bien afectando a uno o varios segmentos del intestino delgado. Los gatos con engrosamiento de la capa muscular y la presencia de linfadenopatías tienen más probabilidad de tener linfoma de bajo grado que IBD (7). Sin embargo, nuevos estudios han demostrado que el hecho de encontrar un grosor intestinal normal, junto a ganglios linfáticos normales no descarta la presencia de LBG o IBD, siendo el ratio de muscular sobre submucosa >1 en duodeno, yeyuno un buen biomarcador para su diagnóstico (8).

El diagnóstico definitivo de LBG e IBD requiere la toma de biopsias intestinales mediante laparotomía, laparoscopia asistida o mediante endoscopia. Las ventajas de la endoscopia son muchas: se pueden ver los cambios focales en la mucosa digestiva, se pueden tomar múltiples biopsias de cada tramo, hay mínimo riesgo de perforación y peritonitis séptica, la recuperación es mucho más rápida y no es doloroso para el paciente. Pero se debe considerar que dada la capacidad del LBG de invadir el intestino delgado distal, si sólo se toman biopsias de estómago y duodeno mediante gastroduodenoscopia, hecho que sucede frecuentemente debido al tamaño de los endoscopios empleados, puede dar lugar a un diagnóstico erróneo. Por ello, la recomendación actual es realizar endoscopia digestiva superior e inferior durante el diagnóstico de enteropatía inflamatoria, biopsiando tanto duodeno como íleon (9).

Además de la histopatología, actualmente se disponen de técnicas de inmunofenotipado y clonalidad, que son de gran ayuda en el diagnóstico de IBD y LBG ya que histológicamente pueden ser muy difíciles de diferenciar, sobre todo casos de IBD severo⁽⁹⁾. Utilizando técnicas de inmunofenotipado se ha comprobado que algunos gatos diagnosticados previamente de LBG mediante biopsias quirúrgicas, tenían realmente IBD⁽¹⁰⁾.

Material y Métodos

Durante el periodo de un año (2016 - 2017) se seleccionó un grupo de 49 gatos (18 machos y 28 hembras) con edades comprendidas entre los 4 y los 16 años, con signos de enfermedad crónica digestiva, en los que se descartó la presencia de enfermedad digestiva secundaria, mediante la realización de análisis coprológico seriado, hematología y bioquímica, niveles de T4 total y en casos donde se sospechaba hipertiroidismo subclínico, T4 libre y cTSH, pruebas para enfermedades infecciosas, pruebas de función pancreática (fPLI) y descarte de reacción adversa al alimento, mediante la administración de dieta novel con duración de 2 semanas, sin observarse respuesta a ella. Todos los gatos estaban esterilizados y comprendían las razas Común Europeo (37), Persa (8), Siamés (2) y Bosque de Noruega (2).

A todos ellos se les realizó ecografía abdominal (Mindray M9, sonda lineal) para determinar la preservación o pérdida de la estratificación normal en capas del intestino delgado, su grado de engrosamiento total y parcial de cada capa intestinal y la determinación del ratio muscular sobre submucosa de cada tramo.

La preparación para la gastroduodenoscopia y yeyunosocopia consistió en mantener un ayuno de sólidos de 12 horas y privación de agua de 4 horas. Para preparar la colonoscopia se administró durante los tres días previos a la endoscopia, un laxante estimulante (Bisacodilo 5 mg/gato/día, Dulcolaxo®), cuya última dosis debía administrarse la noche previa a la endoscopia. Una vez el paciente estaba anestesiado, se procedía a realizar una media de 3 enemas con agua caliente a una dosis de 15 ml/kg, mediante una sonda urinaria canina que era introducida hasta el ciego.

La premedicación consistió en el empleo de midazolam (Midazolam 15 mg / 3 ml) dosis intramuscular (IM) de 0,1 mg/kg, butorfanol (Torbugesic® 10 mg/ml) dosis IM de 0,4 mg/kg y dexmedetomidina (Dexdomitor® 0,5 mg / 1 ml) dosis IM de 0,01 mg/Kg. La inducción se realizó con un bolo de Alfaxalona (Alfaxan® 10 mg/ml) a una dosis de 1 mg/kg intravenoso (IV) y el mantenimiento se realizó con anestesia inhalatoria con isoflurano.

Se colocó al paciente en recumbencia lateral izquierda para facilitar el acceso al duodeno a través del píloro y el procedimiento endoscópico se realizó con un videogastroscopio flexible felino (Karl Storz®), de 110 cm de longitud y un tubo de 5,9 mm, con canal de trabajo de 2,2 mm. La imagen es enviada mediante un procesador CCd localizando en el punto distal del tubo y transmitido electrónicamente a un monitor de video, lo que permite una óptima calidad de imagen.

Se utilizó una pinza de biopsia de cazoleta ovalada, (Mtp®), con capacidad de apertura de 7,5 mm, para canales de trabajo a partir de 2 mm de diámetro.

Se tomaron entre 6 - 10 biopsias de cada zona, en función de la dificultad del procedimiento tanto de estómago, duodeno, yeyuno e íleon.

Se utilizó una aguja hipodérmica de 25 g para retirar las

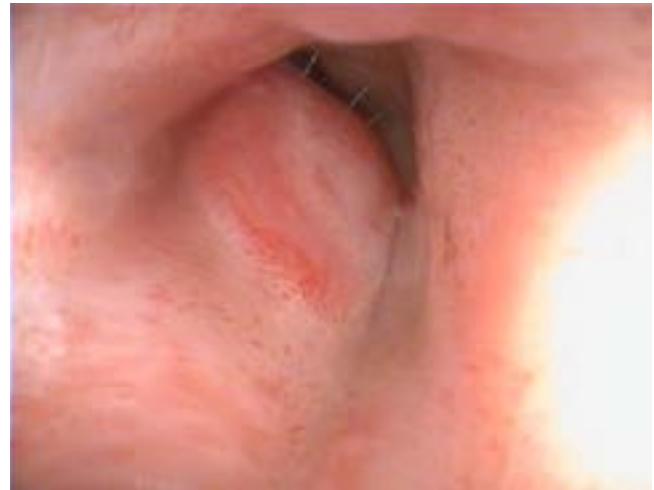

Figura 1: papila duodenal engrosada en gato con IBD.

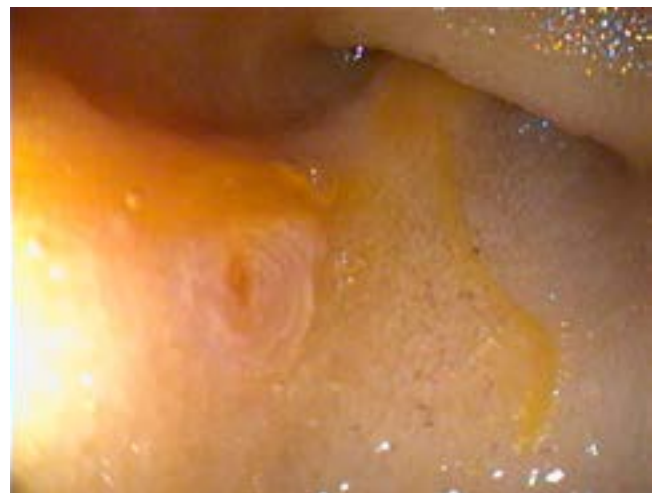


Figura 2: detalle de papila duodenal con secreción de bilis.

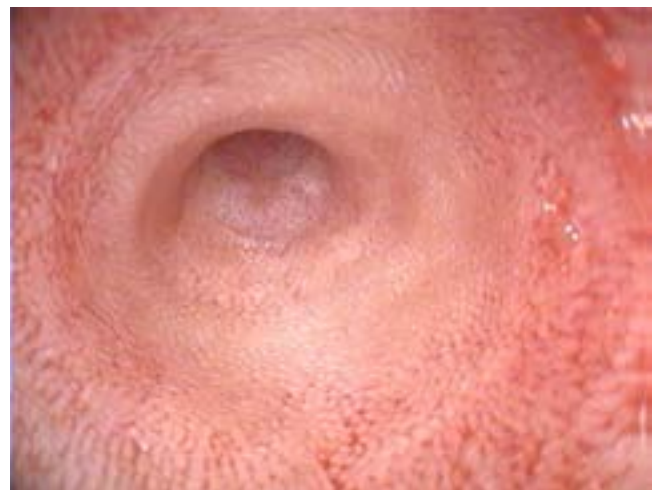


Figura 3: mucosa duodenal en gato con IBD.

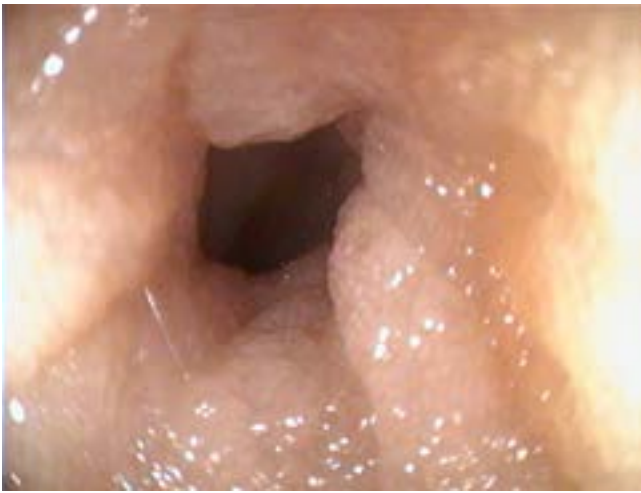

Figura 4: mucosa duodenal en gato con Linfoma de bajo grado.

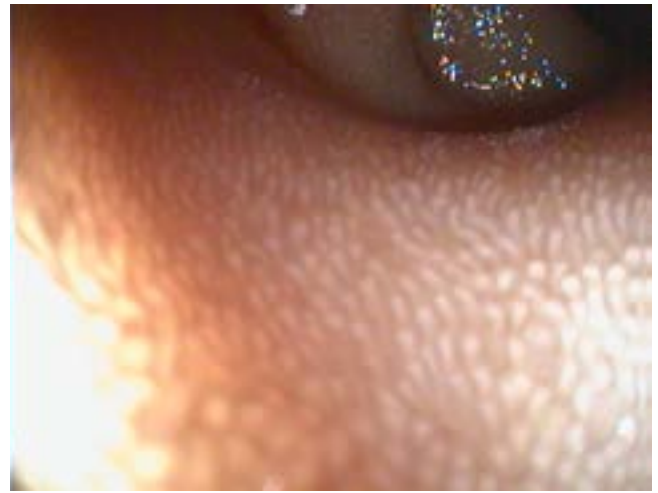


Figura 5: vellosidades hiperplásicas yeyunales en gato con IBD.

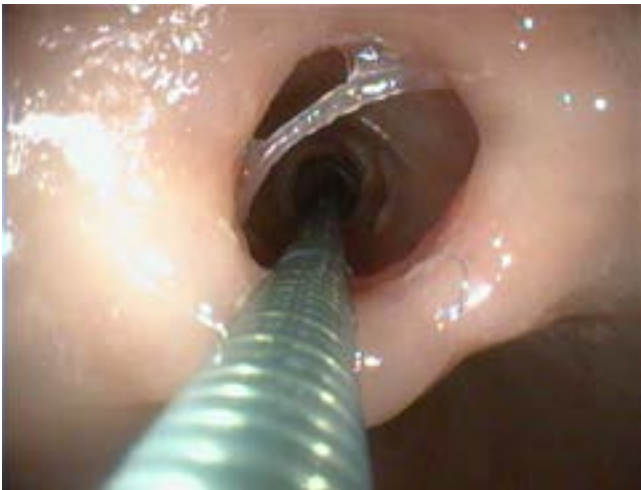

Figura 6: avance de la pinza de biopsia a través de la válvula ileocecal, como guía para acceso endoscópico a íleon

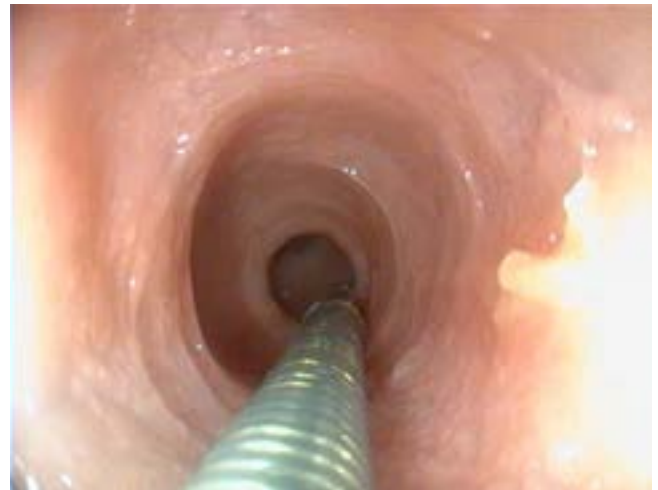

Figura 7: mucosa de íleon tras rebasar a válvula ileocecal.

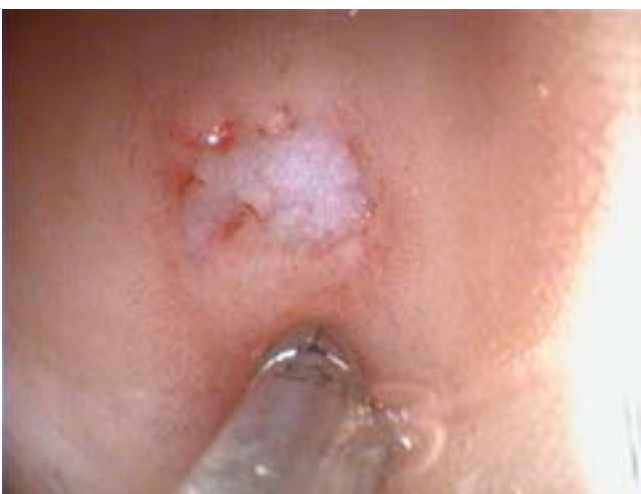

Figura 8: detalle de biopsia endoscópica en íleon.



Video: avance de endoscopio desde duodeno a yeyuno en gato con IBD.

https://www.youtube.com/watch?v=PVW86_qbiSI&feature=youtu.be

muestras de la pinza de biopsia de forma suave y así no lesionar la mucosa. Las muestras fueron introducidas inmediatamente en un bote eppendorf mediano con formalina al 4%.

La toma de biopsias de yeyuno e íleon se realizó en todos los casos tras la inspección directa de éstos tramos intestinales (Figura 1 - 5) (video). Para acceder al íleon se avanzó el endoscopio a través de la válvula ileocecal, bien directamente tras varias maniobras, o en los casos en los que la válvula ileocecal no mostraba un peristaltismo adecuado para el avance del endoscopio, utilizando como guía la pinza de biopsia. (Figura 6 - 8)

Las muestras fueron evaluadas por su calidad (inadecuadas, marginales o adecuadas) por un equipo de anatomopatólogos de referencia, valorando la anatomía intestinal (fibrosis, distensión de criptas, daño epitelial) así como el infiltrado de células inflamatorias en epitelio y en lámina propia, determinando si el infiltrado era leve, moderado o severo según el estándar del Grupo Gastrointestinal de la WSAVA (World Small Animal Veterinary Association). En los casos en los que se consideró necesario, se realizaron pruebas de clonalidad o inmunofenotipado para diferenciar IBD severo de LBG. En los casos en los que en un mismo paciente se diagnosticó IBD y LBG, el diagnóstico final fue de LBG

Resultados:

Tres de los casos fueron excluidos debido a la presencia de muestras inadecuadas en alguno de los segmentos intestinales, dejando 46 casos disponibles para el estudio. De los 46 gatos, 21 (45%) tuvieron un diagnóstico de LBG y 25 (54%) de IBD.

Entre los gatos con IBD, 19 de 25 (41%) tuvieron Enteritis Linfoplasmocitaria y 6 de 25 (13%) Enteritis Eosinofílica. La edad media de los gatos con IBD fue de 7,5 años.

De los 21 gatos con LBG, 8 (38%) no lo tenían en el duodeno. Así mismo tenían LBG sólo en yeyuno 2 de 21 (9,5%) y LBG sólo en íleon 4 de 21 (19%). La presencia de LBG en todos los tramos se produjo en 11 de 21 (47%). Ninguno de los gatos menores de 8 años tuvo un diagnóstico de LBG, siendo la edad media de presentación de 12 años

El 100% de los gatos con LBG en uno o dos segmentos intestinales, tenía además IBD de moderado a severo en el otro segmento.

En 27 de 46 (58%) pacientes se utilizaron técnicas de diagnóstico de inmunofenotipado con CD3, CD20, Ki 67 o pruebas de clonalidad para diferenciar la presencia de un IBD severo o LBG. En 4 de 27 (14%) la utilización de estas pruebas cambió el diagnóstico; 3 con diagnóstico anatomopatológico de IBD severo pasaron a LBG y 1 con diagnóstico de LBG pasó a IBD severo. En los 23 de 27 restantes, la inmunohistoquímica y/o pruebas de clonalidad permitió confirmar los signos histológicos compatibles con LBG.

Las biopsias endoscópicas se clasificaron como marginales y adecuadas en todos los tramos. Tan solo en 2 de 49 (4%)

- Análisis coprológico seriado y PCR para diagnóstico de cryptosporidiosis y Tritrichomoniasis.

- ELISA de FeLV e FIV

- Hematología y Bioquímica completa

- Urianálisis

- T4 Total en gatos con sintomatología compatible

- fPLI (*Pancreatic Lipase Immunoreactivity*) por ser complicación de cuadros de IBD, linfoma y/o colangitis.

- Ensayo terapéutico para descartar reacción adversa al alimento

- Ecografía abdominal. valorando el grosor de la pared, la estructura normal en capas (luz, mucosa submucosa, muscular y serosa), la motilidad y el contenido luminal y el ratio muscular/submucosa

Tabla 2: pruebas diagnósticas previas a la realización de biopsias para el diagnóstico de IBD y LBG

de las muestras de duodeno y yeyuno y 1 de 49 (2%) de las muestras del íleon, fueron superficiales y retiradas del estudio.

Discusión

Habitualmente sólo se ha realizado toma de biopsias de duodeno mediante gastroduodenoscopia, debido al aumento de tiempo del procedimiento, por la dificultad de acceso al yeyuno e íleon y debido a la preparación que exige el colon. La biopsia de íleon se comenzó a considerar de utilidad, al ofrecer información que no ofrecía el duodeno⁽¹¹⁾, si bien la dificultad de esta recomendación residía en la complejidad del acceso al íleon a través de la válvula ileocecal, lo que obligaba en muchos casos a tomar biopsias a ciegas de éste. De igual modo, el acceso al yeyuno ha sido siempre difícil hasta el diseño de nuevos equipos específicos para gatos. Este hecho ha provocado que haya pocos estudios sobre yeyunoscopía e ileoscopia en gatos hasta el momento. En nuestro estudio se realizó la toma de biopsias de yeyuno e íleon siempre tras la inspección directa de éstos, gracias al pequeño tamaño del videogastropico felino que utilizamos.

En estudios previos⁽¹¹⁾, se cuestionó la utilidad diagnóstica de la biopsia endoscópica para el linfoma de bajo grado, al comparar biopsias endoscópicas de 22 gatos con IBD o linfoma alimentario con biopsias por laparotomía o laparoscopia del mismo paciente, siendo la conclusión que, si bien las biopsias endoscópicas eran adecuadas para el diagnóstico de IBD no lo eran para el diagnóstico de LBG, debido a que no eran lo suficientemente profundas para evidenciar el infiltrado de linfocitos en capas profundas. Pero en este estudio no se entró al duodeno endoscópicamente, se tomaron muy pocas

biopsias y fue publicado antes de las actuales guías WSAVA, por lo que la calidad de las muestras no estaba descrita y un pobre número de muestras o de baja calidad pudieron contribuir a los resultados del estudio.

En cambio, en un estudio posterior ⁽¹²⁾, se evidenció que la calidad de las biopsias de duodeno era equivalente entre perros y gatos a pesar de que en gatos se empleaban pinzas de biopsia de menor tamaño. Esto se debe a que la mucosa duodenal felina es más fina, por lo que puede ser biopsiada incluso hasta la muscular de la mucosa aún utilizando pinzas de biopsia de menor tamaño. Según este mismo estudio, un número de 6 muestras marginales o adecuadas de estómago o duodeno en gatos, son suficientes para el diagnóstico de infiltración celular, mientras que en el caso de las biopsias tomadas en perro, son necesarias aproximadamente entre 6 - 7 adecuadas o 10 - 15 marginales. Según este mismo estudio, teniendo al menos 3 muestras marginales de tejido, permite hasta un 90% de confianza en el diagnóstico de infiltrados leves a moderados en gatos.

El número de biopsias que tomamos en cada tramo intestinal, de 6 - 10, se apoya en estos estudios, lo que permite reducir el tiempo anestésico significativamente.

Se puede pensar que la recogida de muestras en duodeno pueden ser representativas de la patología que está presente en yeyuno e íleon, si bien según un estudio sobre biopsias endoscópicas de duodeno e íleon⁽¹³⁾ un 39% de los gatos tenían un LBG sólo en duodeno, un 44% tenía LBG sólo en el íleon, mientras que el 17% lo tenía en ambos tramos, duodeno e íleon, lo que dejó en evidencia que hay una pobre correlación diagnóstica entre las biopsias de íleon y duodeno. En este estudio no se accedió al yeyuno debido a la complejidad del avance del endoscopio por el tamaño de éste.

A partir de las biopsias endoscópicas realizadas en nuestro estudio, hemos obtenido igualmente diferentes diagnósticos dependiendo del lugar biopsiado. Nuestro estudio, por tanto, apoya los resultados obtenidos previamente, si bien nuestro porcentaje de LBG sólo en duodeno es menor, 5% frente al 39%, debido al hecho de que hemos biopsiado también yeyuno, demostrando que la afectación conjunta de duodeno y yeyuno por LBG es frecuente (Tablas 3 y 4).

En estudios previos, hasta un 44% de los gatos tenían LBG sólo en íleon, pero igualmente esta cifra en nuestro estudio es menor (19%) debido a que la presencia de LBG de forma conjunta en íleon y yeyuno es igualmente frecuente.

Otro dato relevante es que hasta un 9,5% de los gatos de nuestro estudio tienen LBG sólo en yeyuno, un 19% LBG sólo en íleon y hasta un 38% no lo tienen en duodeno, mostrando la pobre correlación de los diagnósticos de estos tramos, apoyando la necesidad de biopsiar tanto yeyuno como íleon para alcanzar un diagnóstico correcto.

Por último, nuestro estudio apoya el realizado en el 2010 con biopsias de grosor completo, que demostró que gatos diagnosticados con linfoma tenían al mismo tiempo IBD, de leve a severo, en muestras obtenidas de otros segmentos intestinales ⁽⁶⁾

Independientemente de que se tomen biopsias endoscópicas o biopsias de grosor completo quirúrgicas, la dificultad para los patólogos estriba en la diferenciación entre IBD y LBG. Mediante inmunofenotipado se comprobó que algunos gatos diagnosticados previamente con LBG tras realizar biopsias quirúrgicas, tenían realmente un infiltrado constituido por

	Yeyuno IBD	Yeyuno LBG	Total
Duodeno IBD	29	4	33
Duodeno LBG	1	12	13
Total	30	16	46

Tabla 3: número de casos diagnosticados de LBG versus IBD en duodeno y yeyuno

	Íleon IBD	Íleon LBG	Total
Duodeno IBD	27	5	32
Duodeno LBG	3	11	14
Total	30	16	46

Tabla 4: número de casos diagnosticados de LBG versus IBD en duodeno e íleon

linfocitos T y B pequeños y células plasmáticas, por lo que fueron diagnosticados correctamente como pacientes con IBD y no como LBG ⁽¹⁰⁾. En otro estudio, el uso de inmunofenotipado y análisis de clonalidad de los infiltrados linfoides mediante PCR obtuvo que en 10 / 19 casos diagnosticados como inflamación fueran reclasificados como linfoma de célula T, mientras que en tres casos de linfoma de células T se reclasificaron como IBD ⁽¹⁴⁾.

En nuestro estudio, los anatomopatólogos decidieron utilizar pruebas de clonalidad e inmunofenotipado en 27 casos de 49 (58%), dando lugar a que en 4 de 27 (14%) se cambiara el diagnóstico; 3 con diagnóstico anatomopatológico de IBD severo pasaron a LBG y 1 con diagnóstico de LBG pasó a IBD severo, mientras que en el resto de pacientes se reafirmó el diagnóstico inicial de LBG o IBD severo.

Por ello, tanto en biopsias endoscópicas como en biopsias de grosor completo, técnicas como el inmunofenotipado o inmunohistoquímica con marcadores CD3e, CD79, CD20, Ki67) y el PCR para determinar la clonalidad de linfocitos T y B, son de gran ayuda para diferenciar IBD de LBG. Ambas técnicas pueden realizarse sobre muestras montadas en parafina.

En cuanto a la preparación del paciente para la realización de la endoscopia digestiva superior e inferior, consistió en un ayuno de sólidos de 12 horas y privación de agua de 4 horas. Se decidió un ayuno de 12 horas y no de 12 - 18 horas ⁽¹⁵⁾ o ayuno de 12 - 24 horas ⁽¹⁶⁾ o ayuno de 36 - 48 ⁽¹⁷⁾ ya que un ayuno mayor a 12 horas puede conducir al gato a la deshidratación subclínica, lo que no es adecuado en pacientes con una edad media avanzada, donde coexiste generalmente cierto grado de enfermedad renal. En nuestro estudio, en todos los casos tanto el estómago como el duodeno y yeyuno se encontraban sin restos de comida.

En estudios previos se han considerado varios protocolos para la correcta preparación del colon:

- Ayuno de 12 - 24 horas, junto con realización de varios enemas de agua caliente el día previo y realización de otro nuevo enema el día del procedimiento ⁽¹⁵⁾.
- Ayuno de 36 - 48 horas, junto con 3 - 4 enemas de 50 ml de agua caliente la noche previa a la colonoscopia, junto con la administración de 5 mg de bisacodilo oral, más dos nuevos enemas 3-4 horas antes del procedimiento. ⁽¹⁷⁾
- Ayuno durante 36 horas y realización el día previo a la endoscopia de dos enemas de agua caliente de 20 ml / kg y repetir el procedimiento la mañana de la endoscopia ⁽¹⁶⁾.

Debemos considerar que normalmente se realiza endoscopia superior, examinando sólo el estómago y duodeno, debido al coste, el tiempo de anestesia y a el tiempo requerido para preparar el colon mediante utilización de enemas ⁽¹⁷⁾. Por ello durante la realización de este estudio, consideramos que los procedimientos descritos para la preparación de la colonoscopia para el acceso al íleon, aun siendo perfectos para conseguir un colon sin restos fecales, tenían inconvenientes:

- El paciente debe acudir el día previo a la endoscopia, lo que puede suponer un motivo de incumplimiento del protocolo por parte del propietario.
- La administración de enemas en pacientes no sedados es difícil y en los protocolos descritos el número de enemas era considerable.

Por todo ello, decidimos preparar el colon con un método que evitase una visita el día previo al hospital y que nos permitiese realizar enemas sin problemas de manejo. Para ello se administró bisacodilo 5 mg cada 24 h por vía oral durante los tres días previos a la realización de la endoscopia. La administración de enemas de agua caliente (15 ml/kg) una vez anestesiado el paciente permitió limpiar el colon y acceder al íleon sin dificultad.

Conclusión

La toma de biopsias de un solo tramo intestinal para el diagnóstico de IBD y LBG puede conducir a un diagnóstico erróneo. Un alto porcentaje de gatos con LBG no lo tenían en el duodeno (38%), por lo que si sólo se hubiera hecho gastroduodenoscopia para toma de biopsias, el diagnóstico hubiera sido erróneo.

Un 9.5% tenían LBG sólo en yeyuno y un 19% LBG sólo en íleon por lo que estos tramos deben ser siempre biopsiados. La duodenoscopia, yeyunoscopia y la ileoscopia son técnicas adecuadas para el diagnóstico de IBD y LBG en el gato, si bien es necesario la utilización de equipos específicos para esta especie debido al tamaño y longitud de su digestivo.

La combinación de evaluación histológica junto con técnicas de inmunohistoquímica y pruebas de clonalidad son fundamentales para diferenciar IBD severo de linfoma de bajo grado.

La preparación del colon mediante administración oral de bisacodilo 5 mg cada 24 h durante los 3 días previos, junto con ayuno de sólidos de 12 horas y 4 horas de líquidos, y el empleo de enemas de agua caliente una vez anestesiado el paciente, permite la correcta realización de colonoscopia en gatos. Este procedimiento resulta sencillo y evita ayunos prolongados y administración de enemas en los días previos a la endoscopia.

Frases destacadas:

“Los procesos inflamatorios crónicos del intestino delgado son muy frecuentes en gatos de mediana edad y gatos senior. Las causas pueden ser primarias o secundarias (Figura 1), siendo las más frecuentes la enfermedad inflamatoria intestinal crónica (IBD por sus siglas en inglés), el linfoma de bajo grado alimentario (LBG), el hipertiroidismo y la reacción adversa al alimento.”

“El diagnóstico definitivo de LBG e IBD requiere la toma de biopsias intestinales mediante laparotomía, laparoscopia asistida o mediante endoscopia.”

“Sin embargo, nuevos estudios han demostrado que el hecho de encontrar un grosor intestinal normal, junto a ganglios linfáticos normales no descarta la presencia de LBG o IBD, siendo el ratio de muscular sobre submucosa >1 en duodeno, yeyuno un buen biomarcador para su diagnóstico⁹.”

“De igual modo, el acceso al yeyuno ha sido siempre difícil hasta el diseño de nuevos equipos específicos para gatos.”

“Hay pobre correlación entre las muestras de duodeno, yeyuno e íleon, siendo necesaria la biopsia endoscópica de todos los tramos, junto con pruebas de inmunohistoquímica y clonalidad, para obtener un diagnóstico preciso de LBG.”

“La toma de biopsias de un solo tramo intestinal para el diagnóstico de IBD y LBG puede conducir a un diagnóstico erróneo.”

“La combinación de evaluación histológica junto con técnicas de inmunohistoquímica y pruebas de clonalidad son fundamentales para diferenciar IBD severo de linfoma de bajo grado.”

Bibliografía

- (1) Louwerens M, London CA, Pedersen NC and Lyons LA. Feline lymphoma in the post-feline leukemia virus era. *J Vet Intern Med* 2005; 19: 329–335.
- (2) Valli VE, Jacobs RM, Norris A, Couto CG, Morrison WB, et al. The histologic classification of 602 cases of feline lymphoproliferative disease using the National Cancer Institute working formulation. *J Vet Diagn Invest* 2000; 12: 295–306.
- (3) Barrs VR, Beatty JA. Diagnosis and treatment of low-grade alimentary lymphoma. In: August JR (ed). *Consultations in feline internal medicine*. Oxford; Saunders Elsevier, 2010, pp 187–199.
- (4) Louwerens M, London CA, Pedersen NC and Lyons LA. Feline lymphoma in the post-feline leukemia virus era. *J Vet Intern Med* 2005; 19: 329–335.
- (5) Lingard A, Beatty, J, Moore A, Crowley AM, et al. Low-grade alimentary lymphoma: clinicopathological findings and response to treatment in 17 cases Feline lymphoma in the post-feline leukemia virus era. *J Vet Intern Med* 2005; 19: 329e35.
- (6) Kleinschmidt S, Harder J, Nolte I et al. Chronic inflammatory and non-inflammatory diseases of the gastrointestinal tract in cats: diagnostic advantages of full-thickness intestinal and extraintestinal biopsies *Journal of Feline Medicine and Surgery* (2010) 12, 97e103 doi:10.1016/j.jfms.2009.07.004
- (7) Zwingenberger AL, Marks SL, Baker TW and Moore PF. Ultrasonographic evaluation of the muscularis propria in cats with diffuse small intestinal lymphoma or inflammatory bowel disease. *J Vet Intern Med* 2010; 24: 289–292.
- (8) Daniaux, L. A., Laurenson, M. P., Marks, S. L., et al. Ultrasonographic thickening of the muscularis propria in feline small intestinal small cell T-cell lymphoma and inflammatory bowel disease. *Journal of Feline Medicine & Surgery* 16, 89–98. (2014)
- (9) Washabau RJ, Day MJ, Willard MD, Hall EJ, Jergens AE, et al. Endoscopic, biopsy, and histopathologic guidelines for the evaluation of gastrointestinal inflammation in companion animals. *J Vet Intern Med* 2010; 24: 10–26
- (10) Waly NE, Gruffydd-Jones TJ, Stokes CR and Day MJ. Immunohistochemical diagnosis of alimentary lymphomas and severe intestinal inflammation in cats. *J Comp Pathol* 2005; 133: 253–260.
- (11) Evans S, Bonczynski J, Broussard J, et al. Comparison of endoscopic and full-thickness biopsy specimens for diagnosis of inflammatory bowel disease and alimentary tract lymphoma in cats. *J Am Vet Med Assoc* 2006;229:1447–1450
- (12) Willard MD, Mansell J, Fosgate GT, et al. Effect of simple quality on the sensitivity of endoscopic biopsy for detecting gastric and duodenal lesions in dogs and cats. *J Vet Intern Med* 2008; 22:1084–1089.
- (13) Scott KD D.L., Zoran; J. Mansell; B. Norby; M.D. Willard Texas Consistency of Endoscopic Biopsies Obtained From Duodenum and Ileum for Feline Small Cell Lymphoma (SC-LSA) and Inflammatory Bowel Disease (IBD) *ACVIM* 2011
- (14) Kiupel M, Smedley RC, Pfent C, et al. Diagnostic algorithm to differentiate lymphoma from inflammation in feline small intestinal biopsy samples. *Vet Pathol* 2011;48:212–222
- (15) Jergens AE. Practical Tips for Maximizing Endoscopic Biopsy of the GI Tract. *Western Veterinary Conference* 2003
- (16) Twedt D. Endoscopy in the Cat. *Western Veterinary Conference* 2010
- (17) Scott, K.D., Zoran, D.L., Mansell, J, Norby, B and Willard M.D.. *Utility of Endoscopic Biopsies of the Duodenum and Ileum for Diagnosis of Inflammatory Bowel Disease and Small Cell Lymphoma in Cats*, *J Vet Intern Med* 2011; 25:1253–1257

IMÁGENES DIAGNÓSTICAS (AUTOEVALUACIÓN)

R-X en Gato Común Europeo con disnea aguda, R-X de gato con fallo renal agudo, R-X en gato con estreñimiento severo

M^a Luisa Palmero, LV, General Practitioner Certificate in Feline Practice ESVPS. Gattos Centro Clínico Felino. Paseo Reina Cristina, 18, 28014 Madrid



Pregunta 1

Gato común europeo, 11 años, indoor, con disnea aguda

Pregunta:

¿Qué imagen pulmonar describes?

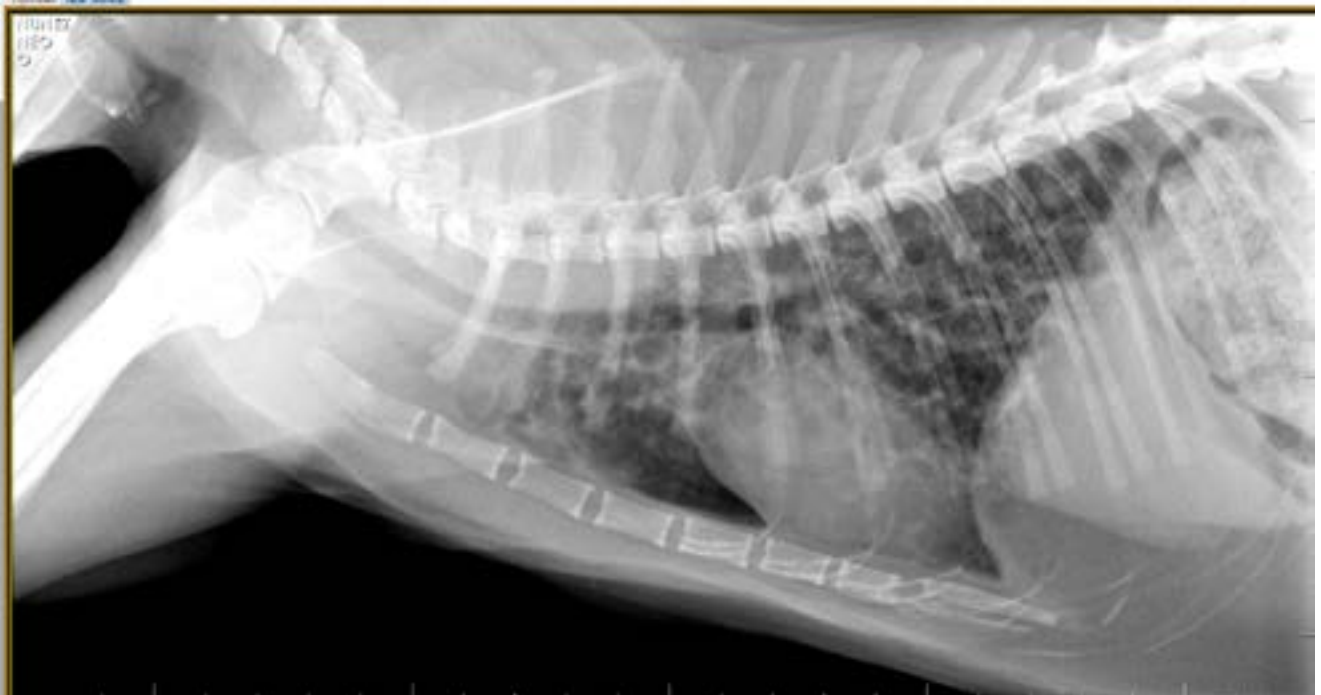

Figura 1

Pregunta 2

La imagen del caso 1 evoluciona del siguiente modo en las siguientes 48 horas.

Pregunta:

¿Qué ha ocurrido?

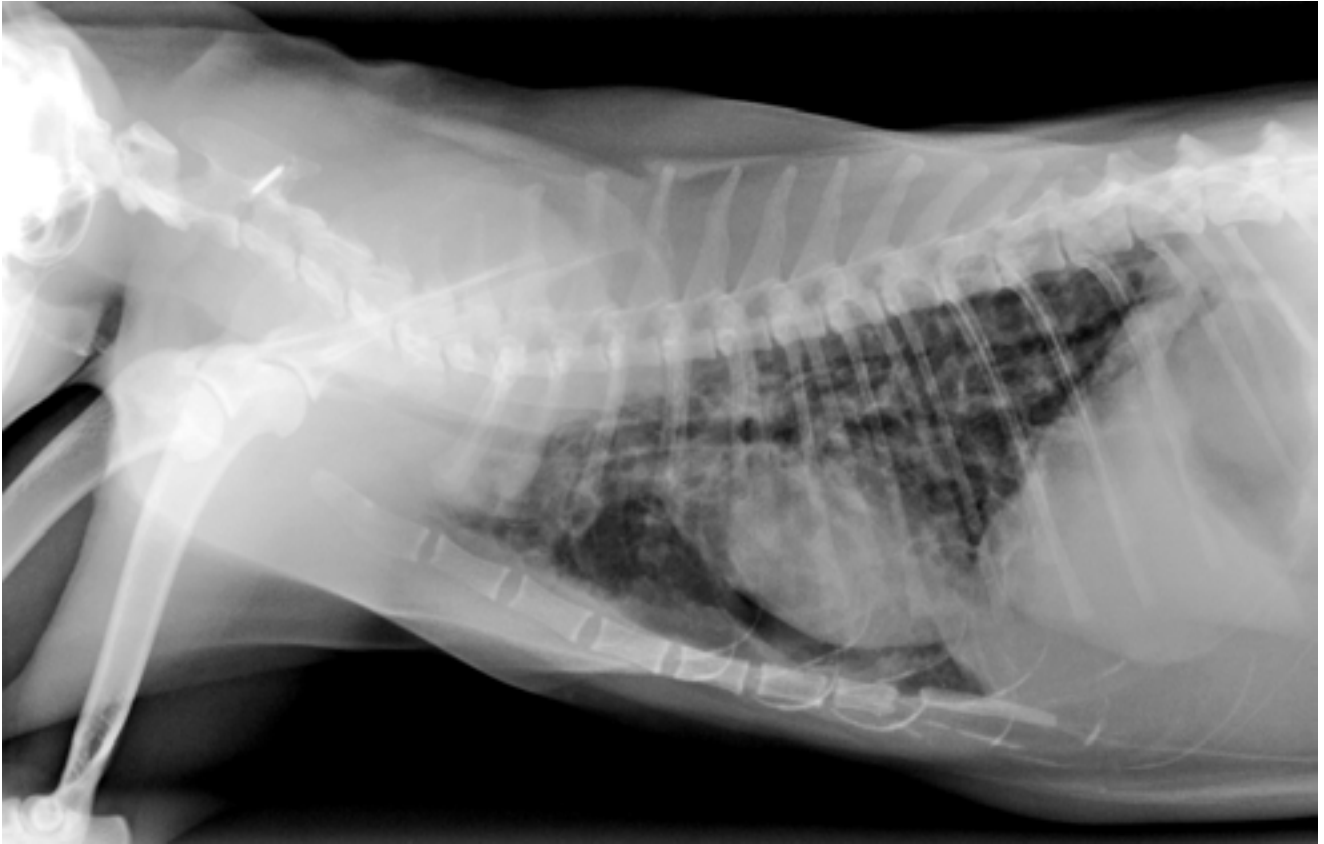


Figura 1

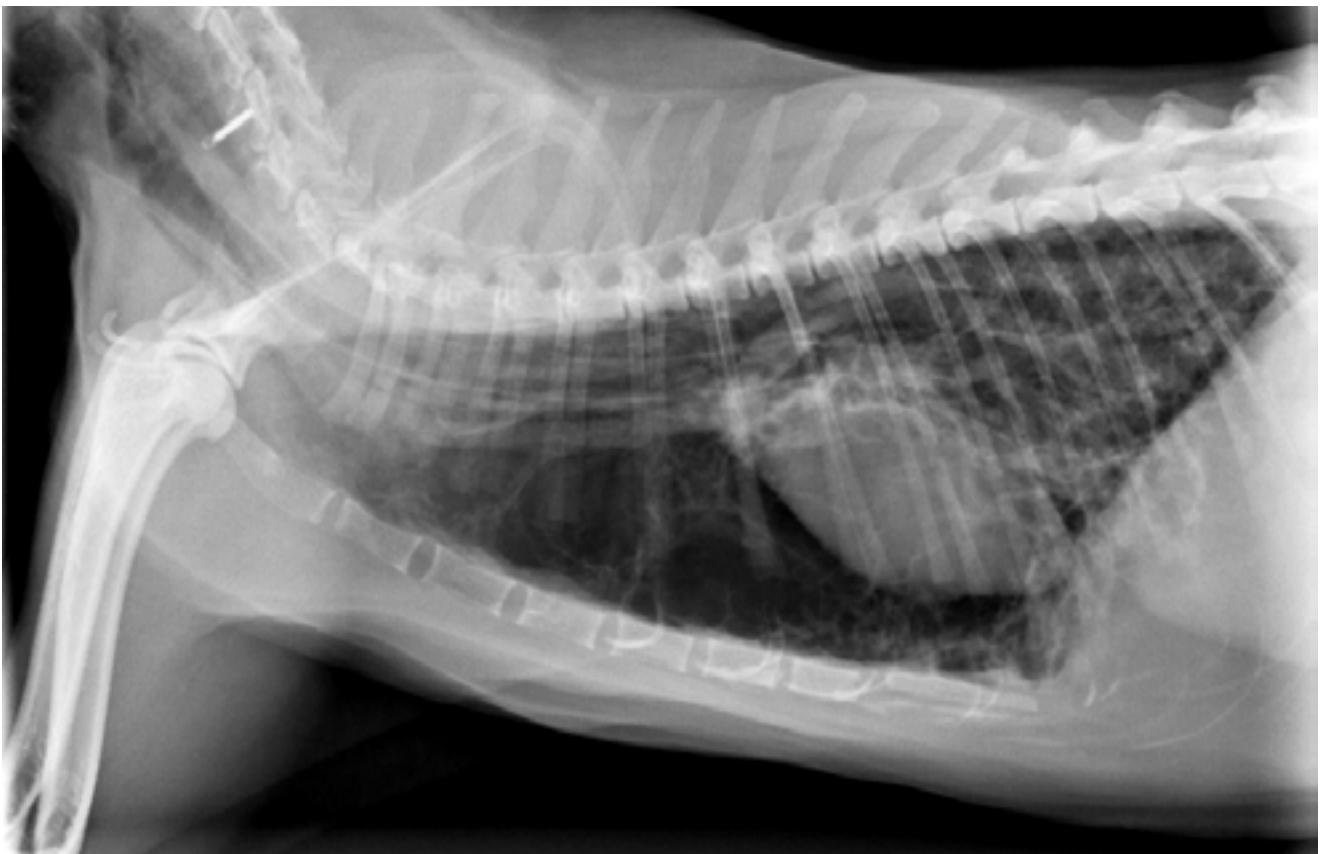

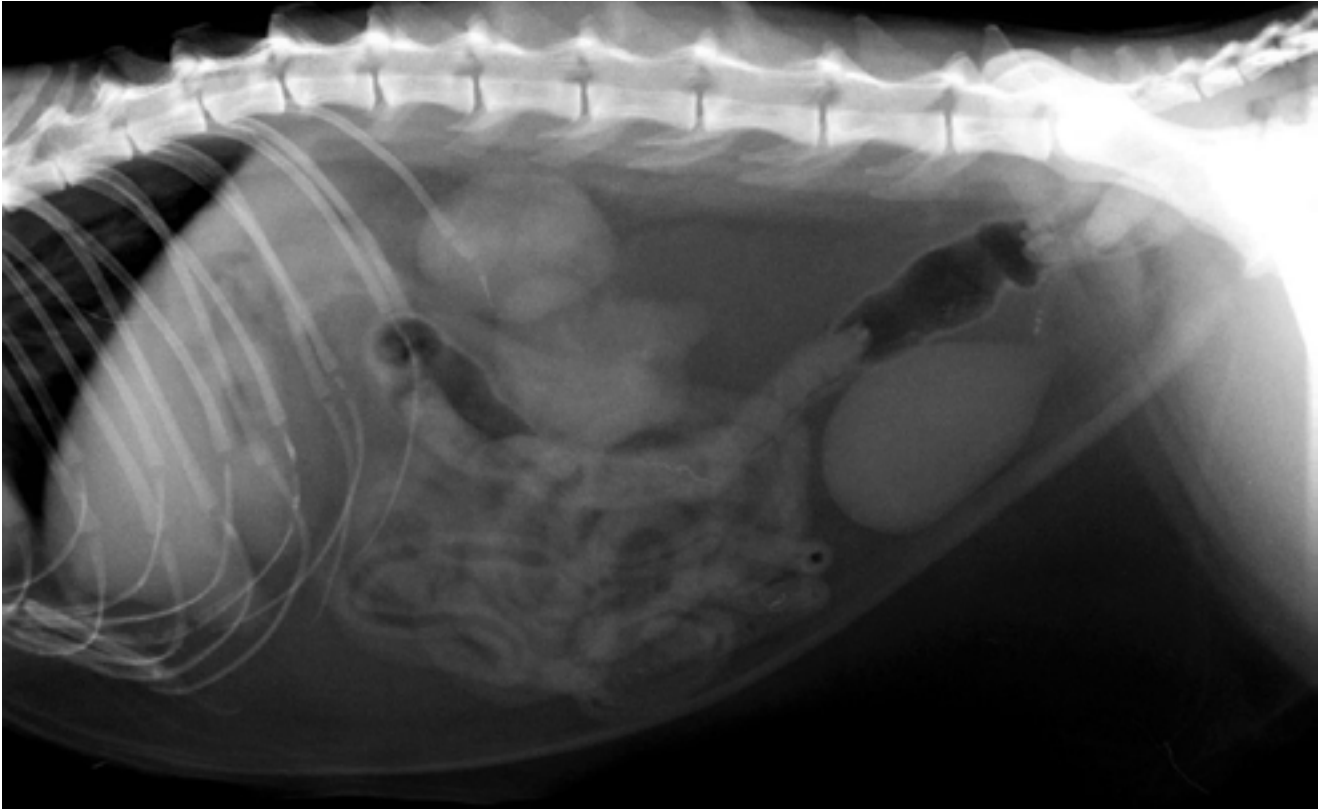
Figura 2

Pregunta 3

Fallo renal agudo en gato de 7 años

Pregunta:

¿Cuál es la causa según la radiografía?



Pregunta 4

Pregunta:

¿Por qué se ha de medir el colon y la 5ª vértebra lumbar en casos de estreñimiento severo?

